

ДИФЕРЕНЦІЙНА ДІАГНОСТИКА СПРАВЖНЬОЇ КАРДІОМЕГАЛІЇ ТА ПЕРИКАРДІАЛЬНОГО ВИПОТУ: ЗНАЧЕННЯ КАРДІОТОРАКАЛЬНОГО ІНДЕКСУ НА РЕНТГЕНОГРАМІ ОРГАНІВ ГРУДНОЇ КЛІТИНИ

Фролова Інна Володимирівна,
кандидат медичних наук, доцент,
доцент кафедри хірургічних хвороб,
Державний заклад «Луганський державний медичний університет»
ORCID: 0009-0007-1823-092X

Чумак Ольга Юріївна,
аспірант кафедри педіатрії, неонатології,
дитячих інфекційних хвороб, імунології та алергології,
Національний університет охорони здоров'я України
імені П. Л. Шупика;
асистент кафедри мікробіології, вірусології, імунології,
медичної фізики та медичної інформатики,
Державний заклад «Луганський державний медичний університет»
ORCID: 0000-0002-3880-152X

Чумак Анастасія Олегівна,
лікар-рентгенолог,
м. Рівне, Україна

У статті розглянуто роль кардіоторакального індексу (КТІ) у диференціальній діагностиці справжньої кардіомегалії та збільшення тіні серця, спричиненого перикардіальним випотом. Незважаючи на розвиток сучасних методів візуалізації, рентгенографія органів грудної клітини залишається найбільш доступним методом первинної діагностики, а КТІ – ключовим скринінговим показником. Проаналізовано рентгенологічні критерії диференціації: для справжньої кардіомегалії характерні поступове збільшення КТІ та наявність легеневого венозного застою, тоді як для перикардіального випоту – швидке збільшення КТІ, формування «колбоподібної» тіні серця та відсутність застою. Особливу увагу приділено швидкості зміни КТІ як критичному діагностичному індикатору, що відображає патофізіологію накопичення рідини в перикарді. Підкреслено, що нормальний КТІ не виключає гострої тампонади серця, а діагноз потребує підтвердження ехокардіографією.

Ключові слова: кардіоторакальний індекс, диференціальна діагностика, кардіомегалія, перикардіальний випіт, рентгенографія органів грудної клітини, тампонада серця, ехокардіографія.

Актуальність. Незважаючи на значний розвиток методів візуалізації (ехокардіографія, КТ, МРТ), рентгенографія органів грудної клітини (ОГК) залишається найбільш доступним, швидким

та економічно вигідним методом первинної діагностики в більшості медичних установ по всьому світу, особливо в умовах обмежених ресурсів. Кардіоторакальний індекс (КТІ), як простий

і швидкий показник, що вимірюється на рентгенограмі ОГК, є ключовим інструментом скринінгу, який може надати первинну інформацію про розмір серця ще до проведення спеціалізованих досліджень [1]. Це призводить до необхідності максимально ефективно використовувати цей простий показник для первинного сортування пацієнтів.

Диференціальна діагностика між справжньою кардіомегалією (унаслідок гіпертрофії / дилатації, наприклад, за хронічної серцевої недостатності, кардіоміопатії тощо) та збільшенням тіні серця, спричиненим перикардіальним випотом, є життєво важливою, оскільки має принципово різні підходи до лікування.

Таким чином, виникає потреба в чітких, доступних і швидких критеріях на етапі первинної діагностики, які дадуть можливість лікарю обґрунтовано запідозрити той чи інший стан і призначити доцільне обстеження.

Мета роботи — підвищення рівня проінформованості лікарів первинної ланки надання медичної допомоги щодо диференціально діагностичної цінності КТІ за справжньої кардіомегалії та збільшення розмірів серцевої тіні за перикардіального випоту.

Матеріали та методи. Проведено аналіз та систематизацію даних сучасної наукової літератури, клінічних рекомендацій та оглядових статей, присвячених використанню кардіоторакального індексу, його діагностичній цінності й обмеженням у діагностиці кардіомегалії та перикардіального випоту. Особливу увагу приділено порівняльному аналізу рентгенологічних ознак і патофізіологічних механізмів, що лежать в основі цих станів.

Виклад основного матеріалу. Кардіоторакальний індекс (КТІ) — це співвідношення максимального поперечного діаметра серцевої тіні до максимального внутрішнього діаметра грудної клітки на оглядовій рентгенограмі у прямій проєкції. Значення КТІ є об'єктивним кількісним показником кардіомегалії [1; 2]. Попри неспецифічність, цей показник відіграє важливу роль у первинній диференційній діагностиці справжньої кардіомегалії (гіпертрофії міокарда чи дилатації камер) та псевдокардіомегалії, спричиненої перикардіальним випотом [2; 3].

Обмеження КТІ:

— Неспецифічність: КТІ не є специфічним для конкретного захворювання серця. Збільшення КТІ може бути викликане різними причинами, і для встановлення точного діагнозу необхідні додаткові дослідження.

— Технічні фактори: на точність вимірювання КТІ можуть впливати технічні фактори, як-от положення пацієнта під час рентгенографії, фаза дихання та якість знімка.

Проте за умови нівелювання суб'єктивних чинників КТІ доцільно використовувати як кількісний критерій визначення кардіомегалії.

Справжня кардіомегалія виникає внаслідок збільшення м'язової маси (гіпертрофія) або розширення камер серця (дилатація), що характерно для хронічної серцевої недостатності (ХСН), кардіоміопатій (дилатаційної та гіпертрофічної), клапанних вад серця [2].

Рентгенологічні зміни в такому випадку характеризуються збільшенням КТІ, яке зазвичай є помірним або значним, але відбувається поступово, про-

тягом тривалого часу [3]. Серцева тінь при цьому здебільшого зберігає відносно нормальну анатомічну конфігурацію, хоча може бути видно випинання контурів, що відповідають збільшеній камері (наприклад, збільшення лівого передсердя або шлуночка) [2]. Також виявляються ознаки легеневого венозного застою та інтерстиціального / альвеолярного набряку легень (наприклад, лінії Керлі).

Перикардіальний випіт – це накопичення рідини між вісцеральним і парієтальним листками перикарда. Накопичення значної кількості рідини (зазвичай > 200–250 мл) призводить до розширення тіні перикардіальної сумки, імітуючи кардіомегалію [4]. Рентгенологічна картина характеризується значним збільшенням КТІ (> 0,60), і це збільшення може відбуватися швидко (у гострих станах) [3]. Тінь серця набуває характерної «колбоподібної» (flask-shaped) або «мішкоподібної» конфігурації із широкою основою. Контури серця стають гладкими, симетричними та нечіткими, оскільки перикардіальна рідина огортає серце [2; 3]. На відміну від хронічної кардіомегалії, за ізольованого перикардіального випоту (особливо гострого або тампо-

нади) відсутні рентгенологічні ознаки легеневого венозного застою, оскільки тиск у легневих венах не підвищується або ж підвищення має інший механізм, ніж у разі ХСН [3; 4].

Для наочності та полегшення диференційної діагностики наведено зведену таблицю ключових відмінностей (табл. 1).

Швидкість, з якою змінюється кардіоторакальний індекс і, відповідно, серцевий силует на рентгенограмі ОГК, є критичним діагностичним показником, що відображає основну патофізіологію перикардіального випоту – швидкість накопичення рідини [1]. Діагностична цінність рентгенологічних показників, включно з КТІ, залежить від взаємодії двох факторів: об'єму рідини та комплаєнтності перикарда (табл. 2) [5].

У разі гострого накопичення рідини (наприклад, за травматичного гемоперикардіуму, розриву аневризми або гострого запалення) фіброзний перикард не встигає розтягнутися (комплаєнтність низька). Це призводить до швидкого, різкого підвищення внутрішньоперикардіального тиску [3]. Навіть невелика кількість рідини (150–200 мл) може спричинити клінічну тампонаду серця. Однак для візуального розширення серцевої тіні на рентгенограмі

Таблиця 1

Порівняльна таблиця ознак

Критерій	Справжня кардіомегалія	Перикардіальний випіт
Форма серцевої тіні	Може зберігати нормальну конфігурацію, випинання окремих дуг	«Колбоподібна» або «мішкоподібна», симетрична
Контури	Чіткі, нерівномірні	Гладкі, симетричні, нечіткі («змазані»)
Швидкість збільшення КТІ	Поступова (місяці, роки)	Від швидкої (дні, тижні) до раптової (години)
Ознаки легеневого застою	Часто присутні	Зазвичай відсутні (крім випадків, що поєднуються з ХСН)
КТІ за наявності тампонади	Не характерно	Може бути в межах норми (!) у разі гострого накопичення

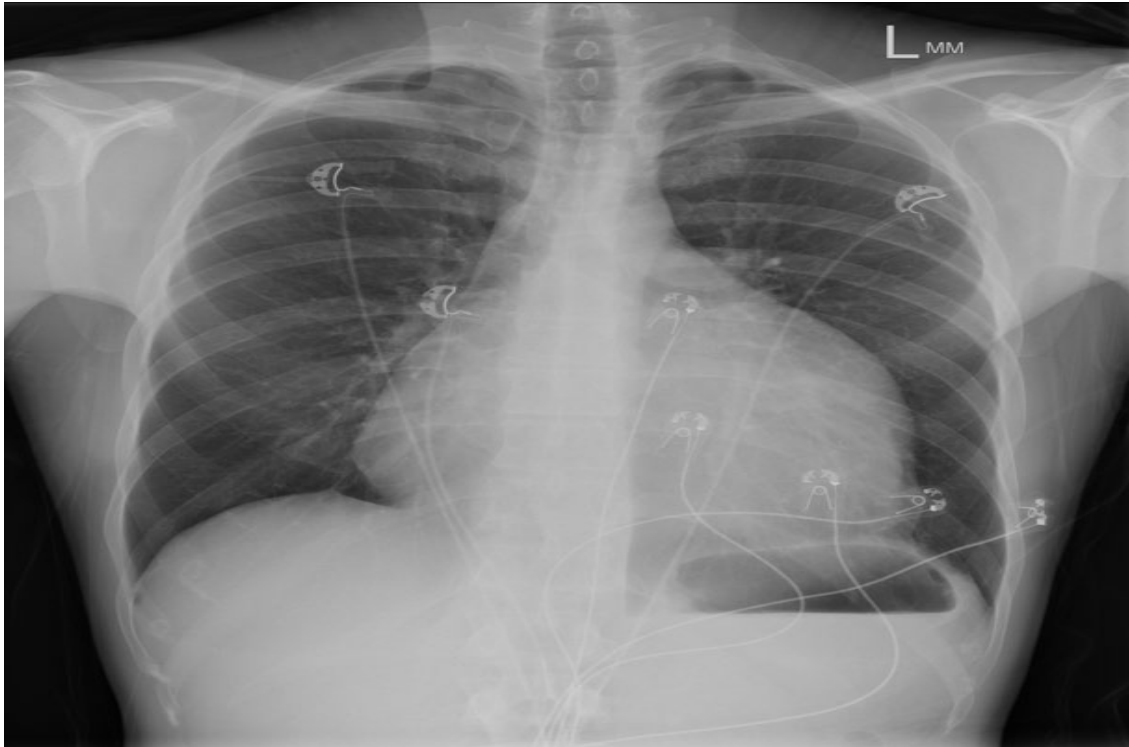


Рис. 1. Рентгенограма ОГК. Великий перикардіальний випіт. Характерна «колбоподібна» конфігурація серцевої тіні, гладкі контури, відсутність ознак легеневого застою

Джерело: <https://radiopaedia.org/cases/large-pericardial-effusion-2?lang=us>

Таблиця 2

Темп накопичення	Об'єм рідини для тампонади	Зміна КТІ на рентгенограмі
Гострий (Acute) (години, < 1 тижня)	Низький (\approx 150–250 мл) [2]	Часто нормальний або мінімально збільшений
Хронічний / Підгострий (Subacute) (дні, тижні, місяці)	Високий (\geq 1000 мл) [2]	Значно збільшений (класична «колба»)

(тобто збільшення КТІ $> 0,50$) зазвичай потрібно понад 200 мл рідини [6]. Через швидкий темп накопичення КТІ може залишатися в межах норми, тоді як пацієнт вже перебуває у стані кардіогенного шоку. У випадках гострої травми нормальний КТІ не виключає тампонади серця. Діагноз є насамперед клінічним, підтверджуючись ехокардіографією [5; 6].

У разі повільного накопичення рідини (підгострий або хронічний перикардіальний випіт) перикард поступово адаптується й розтягується, що дає змогу тривалий час зберігати

низький внутрішньоперикардіальний тиск. У таких випадках об'єм рідини може досягати 1000 мл і більше, що призводить до значного й видимого збільшення КТІ ($> 0,60$), формуючи характерний колбоподібний силует [5]. Зміна КТІ тут є поступовою, розтягнутою в часі на дні або тижні, але вона стає вираженою. У літературі описано випадки, коли КТІ збільшився з нормального значення (наприклад, з 0,41 до 0,55) протягом одного тижня у пацієнтів із гострим перикардитом і розвитком випоту [7]. Це демонструє, що в підгострих випадках КТІ може швидко

зростати, але не настільки миттєво, як у разі гострої травматичної тампонади. Таким чином, швидкість зміни КТІ є непрямую ознакою, що допомагає в диференціальній діагностиці:

1. Швидке, катастрофічне погіршення стану пацієнта з нормальним КТІ (особливо після травми) вказує на гостру тампонаду з невеликим об'ємом, що швидко накопичився.

2. Поступове погіршення стану зі значним збільшенням КТІ та колбоподібним силуетом вказує на великий, але підгострий / хронічний випіт, що, можливо, щойно досяг критичної точки (тампонада низького тиску) [3].

Потрібно пам'ятати, що в разі підозри на тампонаду серця нормальний або мінімально збільшений КТІ ніколи не повинен використовуватися для виключення діагнозу, зі свого боку, ехокардіографія залишається обов'язковим методом [6].

КТІ, навіть як грубий показник, зберігає прогностичне значення, актуальне для оцінки ризиків: за серцевої недостатності збільшення КТІ тісно корелює з тяжкістю хронічної серцевої недостатності та є незалежним прогностичним фактором смертності та госпіталізацій [8]. Актуальним є використання КТІ для моніторингу динаміки стану пацієнта, хоча і з обмеженнями. Різка зміна КТІ за короткий проміжок часу може вказувати на гострий процес, як-от швидке накопичення рідини.

Таким чином, КТІ сам по собі не є диференційно-діагностичним інструментом. Він лише констатує факт збільшення тіні серця. Ключовими факторами для диференціальної діагностики

є форма тіні та наявність / відсутність легеневого застою. Швидке збільшення КТІ та «колбоподібна» форма за відсутності легеневого застою є потужними підказками на користь великого перикардального випоту.

В обох випадках значне збільшення серцевої тіні за КТІ потребує подальшої візуалізації. Ехокардіографія є «золотим стандартом». Вона дає можливість точно виміряти товщину стінок, розміри камер (справжня кардіомегалія) та підтвердити наявність і об'єм рідини в перикардальній сумці (перикардальний випіт).

Висновки:

1. Кардіоторакальний індекс є цінним скринінговим інструментом, але недостатнім для остаточного диференційного діагнозу між справжньою кардіомегалією та перикардальним випотом.

2. Ключовими для диференціації є не лише абсолютне значення КТІ, але й динаміка його змін, форма серцевої тіні та наявність чи відсутність рентгенологічних ознак легеневого венозного застою.

3. Нормальне значення КТІ не виключає наявності гострої тампонади серця, що зумовлено низькою комплаєнтністю перикарда та швидким накопиченням невеликого об'єму рідини.

4. Алгоритм дій лікаря в разі виявлення збільшеної тіні серця повинен передбачати клініко-анамнестичну оцінку, аналіз форми тіні та супутніх ознак на рентгенограмі з подальшим обов'язковим підтвердженням діагнозу за допомогою ехокардіографії як «золотого стандарту».

Література

1. Gac, P., Poręba, M., & Gać, M. (2021). Radiological cardiothoracic ratio in evidence-based medicine. *Journal of Clinical Medicine*. 2021. Vol. 10 (9). 2016. <https://doi.org/10.3390/jcm10092016>.
2. Mettler F. A. *Essentials of radiology* (3rd ed.). Elsevier Health Sciences. 2014.
3. Oh J. K., Steward J. B., & Tajik A. J. *The echo manual* (3rd ed.). Wolters Kluwer Health. 2012.
4. American Society of Echocardiography. *Clinical recommendations for multimodality cardiovascular imaging of patients with pericardial disease*. 2013. https://www.asecho.org/wp-content/uploads/2025/04/2013_Multimodality-CV-Imaging-for-Pericardial-Disease.pdf.
5. European Society of Cardiology. Cardiac tamponade: A clinical challenge. *E-Journal of Cardiology Practice*, 15. Retrieved from <https://www.escardio.org/Journals/E-Journal-of-Cardiology-Practice/Volume-15/Cardiac-tamponade-a-clinical-challenge>.
6. Radiopaedia. *Pericardial effusion*. Retrieved from <https://radiopaedia.org/articles/pericardial-effusion-1>.
7. Kumar A., Chhabra A., & Ruparel R. Massive pericardial effusion in a case of acute pericarditis with slight ST-segment elevation of short duration. *Journal of Cardiovascular Disease Research*. 2012. Vol. 3 (2). P. 167–169. <https://doi.org/10.4103/0975-3583.95380>.
8. Okada M., Inoue K., Onishi T., Tanaka N., Iwakura K., Seo M., ... & OCVC-Heart Failure Investigators. Cardiothoracic ratio as a prognostic marker in heart failure with preserved ejection fraction. *Journal of Cardiology*. 2025. <https://doi.org/10.1016/j.jjcc.2025.09.008>.
9. Коваль О. І., Децик О. З., Брода Р. М. Порівняльна оцінка кардіоторакального індексу за даними рентгенографії та мультиспіральної комп'ютерної томографії у хворих на кардіальну патологію. *Український кардіологічний журнал*. 2018. № 5. С. 45–50.
10. Felipe Soares Torres, Diego A. Eifer MSc, Felipe Sanchez Tijmes, Elsie T. Nguyen, Kate Hanneman. Diagnostic performance of chest radiography measurements for the assessment of cardiac chamber enlargement. *CMAJ*. 2021. Vol. 193. P. E1683–1692. <https://doi.org/10.1503/cmaj.210083>.

References

1. Gac, P., Poręba, M., & Gać, M. (2021). Radiological cardiothoracic ratio in evidence-based medicine. *Journal of Clinical Medicine*, 10 (9), 2016. <https://doi.org/10.3390/jcm10092016>.
2. Mettler, F. A. (2014). *Essentials of radiology* (3rd ed.). Elsevier Health Sciences.
3. Oh, J. K., Steward, J. B., & Tajik, A. J. (2012). *The echo manual* (3rd ed.). Wolters Kluwer Health.
4. American Society of Echocardiography (2013). Clinical recommendations for multimodality cardiovascular imaging of patients with pericardial disease. https://www.asecho.org/wp-content/uploads/2025/04/2013_Multimodality-CV-Imaging-for-Pericardial-Disease.pdf.
5. European Society of Cardiology (n.d.). Cardiac tamponade: A clinical challenge. *E-Journal of Cardiology Practice*, 15. <https://www.escardio.org/Journals/E-Journal-of-Cardiology-Practice/Volume-15/Cardiac-tamponade-a-clinical-challenge>.
6. Radiopaedia (n.d.). Pericardial effusion. <https://radiopaedia.org/articles/pericardial-effusion-1>.
7. Kumar, A., Chhabra, A., & Ruparel, R. (2012). Massive pericardial effusion in a case of acute pericarditis with slight ST-segment elevation of short duration. *Journal of Cardiovascular Disease Research*, 3 (2), 167–169. <https://doi.org/10.4103/0975-3583.95380>.
8. Okada, M., Inoue, K., Onishi, T., Tanaka, N., Iwakura, K., Seo, M., ... & OCVC-Heart Failure Investigators (2025). Cardiothoracic ratio as a prognostic marker in heart failure with preserved ejection fraction. *Journal of Cardiology*. Advance online publication. <https://doi.org/10.1016/j.jjcc.2025.09.008>.

9. Koval, O. I., Detsyk, O. Z., & Broda, R. M. (2018). Porivnialna otsinka kardiorakalnogo indeksu za danymy renthenohrafii ta multyspiralnoi kompiuternoi tomohrafii u khvorykh na kardialnu patolohiiu [Comparative evaluation of the cardiothoracic ratio according to radiography and multidetector computed tomography in patients with cardiac pathology]. *Ukrainian Cardiological Journal*, (5), 45–50.
10. Torres, F. S., Eifer, D. A., Tijmes, F. S., Nguyen, E. T., & Hanneman, K. (2021). Diagnostic performance of chest radiography measurements for the assessment of cardiac chamber enlargement. *CMAJ*, 193 (44), E1683–E1692. <https://doi.org/10.1503/cmaj.210083>.

Frolova I. V., Chumak O. Yu., Chumak A. O. Differential diagnosis of true cardiomegaly and pericardial effusion: the value of the cardiothoracic index on a chest radiograph

The article discusses the role of cardiothoracic index (CTI) in the differential diagnosis of true cardiomegaly and cardiac shadow enlargement caused by pericardial effusion. Despite the development of modern imaging methods, chest radiography remains the most accessible method of primary diagnosis, and CTI is a key screening indicator. Radiological differentiation criteria are analyzed: true cardiomegaly is characterized by a gradual increase in CTI and the presence of pulmonary venous congestion, while pericardial effusion is characterized by a rapid increase in CTI, the formation of a “bulb-shaped” cardiac shadow, and the absence of congestion. Special attention is paid to the rate of change of CTI as a critical diagnostic indicator reflecting the pathophysiology of fluid accumulation in the pericardium. It is emphasized that a normal CTI does not exclude acute cardiac tamponade, and the diagnosis requires confirmation by echocardiography.

Key words: *cardiothoracic index, differential diagnosis, cardiomegaly, pericardial effusion, chest radiography, cardiac tamponade, echocardiography.*

Дата надходження статті до редакції: 27.10.2025

Дата прийняття статті до друку: 21.11.2025

Дата публікації: 25.12.2025